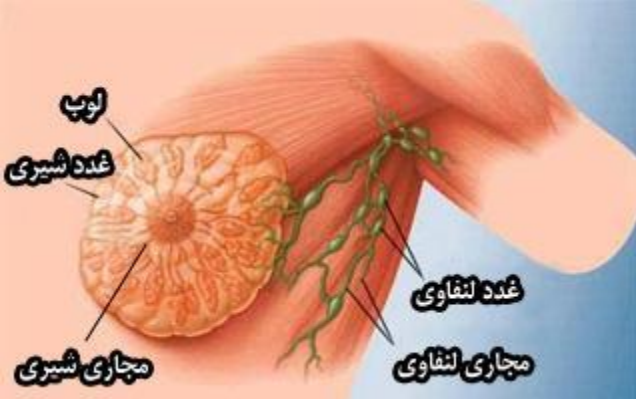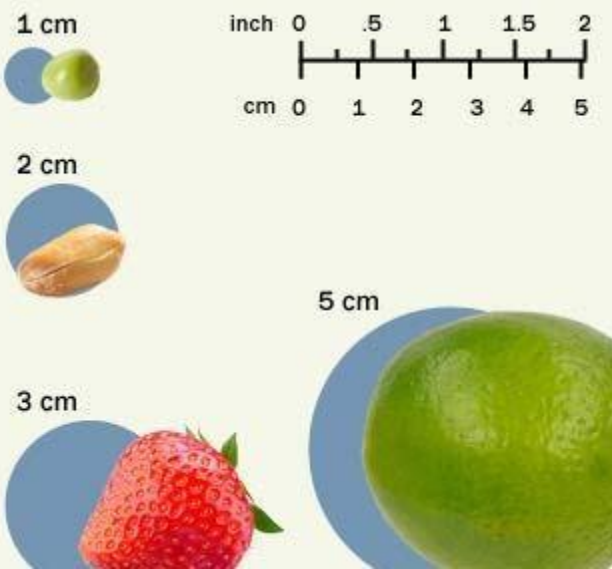


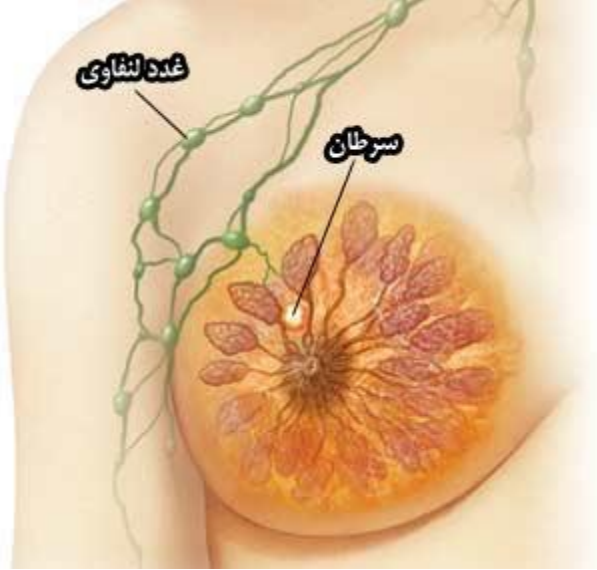
## مراحل سرطان پستان

با آگاهی از میزان یا مرحله سرطان پستان، پزشک تا اندازه‌ای از پیش آگهی، یعنی از نتیجه احتمالی بیماری، مطلع می‌شود، و این آگاهی در کمک به او برای اتخاذ تصمیمات مربوط به درمان مفید می‌باشد. پزشک از طریق معاینه نمودن نمونه بافتی که در طول برداشت پستان یا توده‌برداری از پستان و از غده لنفاوی زیر بغل گرفته شده است، مرحله سرطان پستان را تعیین می‌کند. اندازه سرطان، و اینکه آیا سرطان به فراتر از پستان گسترش یافته است، در تعیین مرحله سرطان منظور می‌شود. پزشک این اطلاعات را به کار می‌گیرد و برای توصیف مرحله سرطان پستان از اعداد ۱ تا ۴ استفاده می‌نماید.



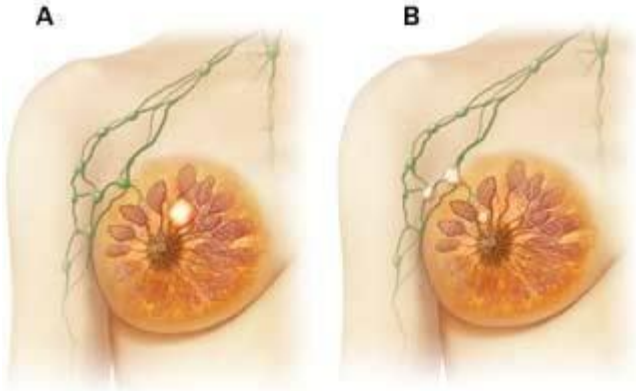
## اندازه تومور

یکی از اطلاعاتی که در تعیین مرحله سرطان پستان مفید واقع می‌شود اندازه تومور موجود در پستان است. پزشکان تومور را بر حسب سانتی‌متر ( cm) اندازه می‌گیرند. برای مجسم نمودن اندازه سرطان، در نظر گرفتن چیزهای معمولی مفید می‌باشد. به‌عنوان مثال، ممکن است اندازه تومورهای مراحل اولیه از ۲ سانتی‌متر بیشتر نباشد (که این تقریباً اندازه یک نخود یا یک بادام مغز کرده یا از پوست در آورده است).



## مرحله اول سرطان پستان

- اگر تمام شرایط زیر برآورده شده باشد، سرطان پستان در مرحله اول قرار دارد:
- قطر تومور از ۲ سانتی متر بیش تر نیست.
  - سرطان به غدد لنفاوی گسترش نیافته است.
  - سرطان به بیرون از پستان گسترش نیافته است.



## مرحله دوم سرطان پستان

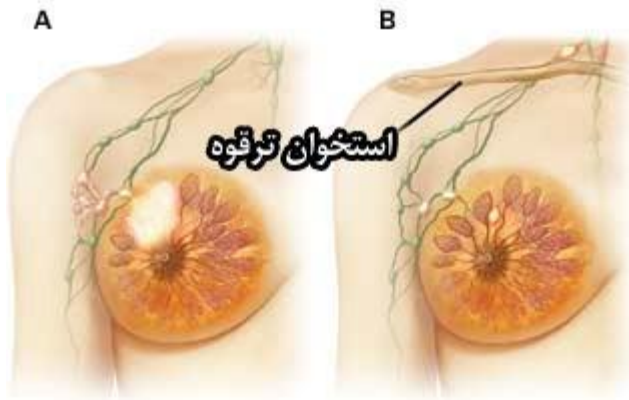
در این مرحله، تومور از مرحله اول بزرگتر می‌باشد، اما سرطان به قسمت دور دستی از بدن گسترش نیافته است. اگر سرطان در مرحله دوم باشد، یکی از موارد زیر صحت دارد:

- قطر تومور ۲ تا ۵ سانتی‌متر است. شاید سرطان به غدد لنفاوی زیر بغل گسترش یافته و شاید گسترش نیافته باشد.

- قطر تومور از ۵ سانتی‌متر بیش‌تر می‌باشد، اما سرطان به غدد لنفاوی زیر بغل گسترش نیافته است. (A)

- قطر تومور از ۲ سانتی‌متر کم‌تر می‌باشد، اما سرطان به بیش از سه غده لنفاوی زیر بغل گسترش نیافته است. (B)

- در پستان هیچ توموری دیده نمی‌شود، اما سلول‌های سرطانی پستان در بیش از سه غده لنفاوی زیر بغل ردیابی نمی‌شوند.



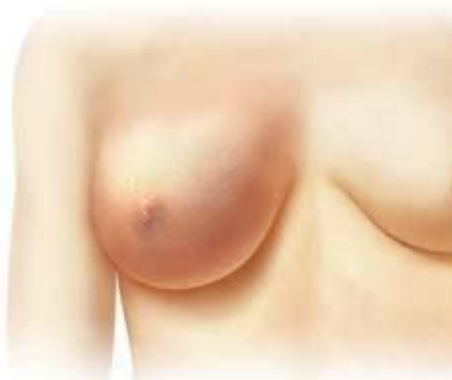## مرحله سوم سرطان پستان

در مرحله سوم سرطان پستان، که آن را سرطان پیشرفته موضعی یا ناحیه‌ای می‌نامند، ممکن است سرطان به غدد لنفاوی نزدیک پستان، یعنی غدد لنفاوی زیر بغل یا مجاور استخوان ترقوه، گسترش یافته باشد اما به قسمت‌های دوردست‌تر بدن نرسیده است. برخی از نمونه‌های مرحله سوم به شرح زیر است:

- شاید توموری با قطر بیش‌تر از ۵ سانتی‌متر وجود داشته و سلول‌های سرطانی به غدد لنفاوی زیر بغل گسترش یافته باشند. اما این غدد لنفاوی به هم متصل نشده‌اند. (A)

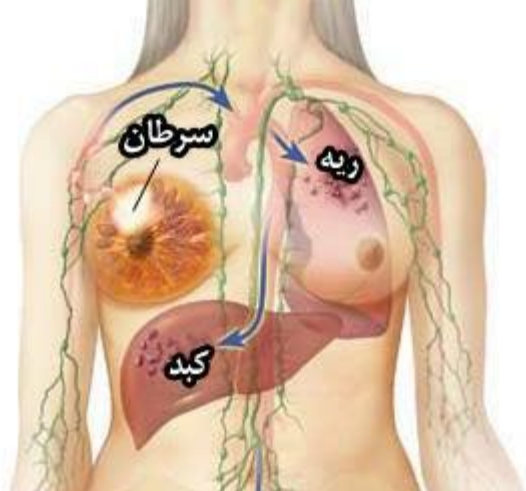
- قطر تومور از ۵ سانتی‌متر کم‌تر است، اما سرطان به غدد لنفاوی اطراف گسترش یافته است و این غدد در حال متصل شده به هم یا در حال متصل شدن به بافت اطراف هستند (استروما).

- قطر تومور از ۵ سانتی‌متر کم‌تر است، اما سرطان به غدد لنفاوی واقع در بالای استخوان ترقوه گسترش یافته است. (B)



## سرطان التهابی پستان

سرطان التهابی پستان شکلی از سرطان است که در آن در اغلب موارد توموری وجود ندارد. در سرطان التهابی پستان، سلول‌های سرطانی عروق لنفاوی موجود در پوست سرطان را مسدود می‌کنند و باعث می‌شوند پوست متورم، قرمز، و دارای برجستگی خفی یا برآمدگی تیغ مانند شده یا دارای چال افتادگی شود. سرطان التهابی پستان را به‌عنوان سرطان پستان مرحله سوم طبقه‌بندی می‌کنند.



## مرحله چهارم سرطان پستان

مرحله چهارم پیشرفته‌ترین شکل سرطان پستان است. در این مرحله، سلول‌های سرطانی پستان به دیگر قسمت‌های بدن، مانند استخوان‌ها و اندام‌ها یا غدد لنفاوی دور از پستان، گسترش یافته‌اند. سرطان پستان مرحله چهارم را سرطان متاستازی پستان هم می‌نامند.